

CASO CLINICO

Restauri diretti in composito in paziente che evidenzia impact-food



Dr Alessandro
Pezzana

Paziente donna di 52 anni che gode di piena salute a livello sistemico. Si presenta alla nostra attenzione per dolore in zona premolare e molare del primo quadrante. Dopo un'analisi clinica e strumentale con radiografie e test diagnostici si evidenzia la necessità di sostituire le precedenti otturazioni in composito al fine di consegnare un migliore punto di contatto (fenomeno dell'impact food). Come spesso accade in queste circostanze si decide per il rifacimento di tali restauri sia su 1.6 che su 1.5

Una volta eliminato completamente il composito si procede con la detersione della dentina con frese multiama ed alla rifinitura dei margini di smalto che dovranno essere robusti e puliti.

Dopo il posizionamento del cuneo, anello e delle due matrici sezionari, selezionate per altezza e raggio di curvatura, si procede con l'applicazione dell'adesivo universale previa pre-mordenzatura dello smalto. A questo punto si procede con la stratificazione e modellazione di una delle due pareti interprossimali e si polimerizza. Si elimina quindi la matrice della parete appena eseguita

sposando l'anello che viene immediatamente rialloggiato. A questo punto, eliminato lo spessore dato dalla seconda matrice, si procede con la creazione della seconda parete. Trasformate la cavità da II classi a I classi si procede con la classica modellazione cuspidale per cuspidale sfruttando le caratteristiche meccaniche e perchè no, anche estetiche, dei materiali compositi bulk.

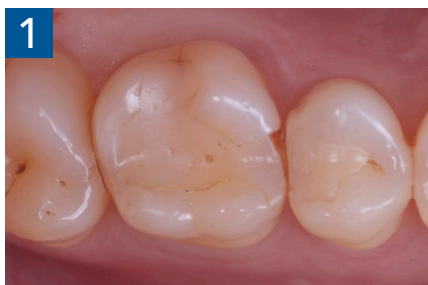

Fig. 1 Fotografia iniziale

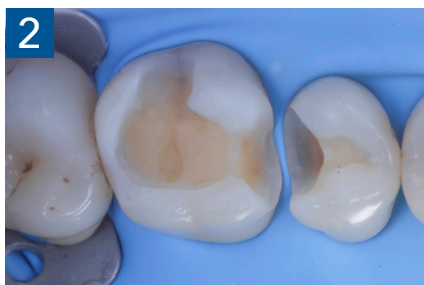

Fig. 2 Isolamento e aspetto delle cavità ultimate

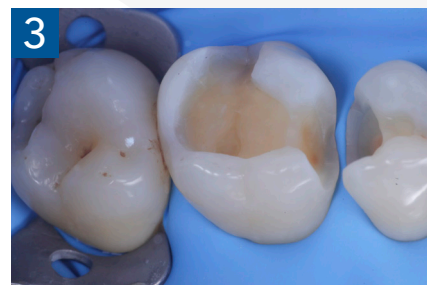

Fig. 3 Aspetto vestibolare della cavità ultimate

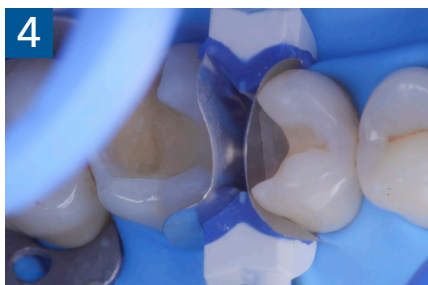

Fig. 4 Aspetto della chiusura cervicale e sulle pareti assiali dato dalla prima matrice

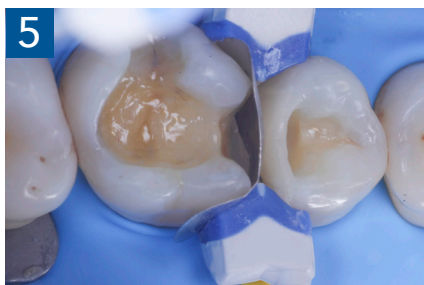

Fig. 5 Aspetto della chiusura cervicale e sulle pareti assiali della seconda matrice

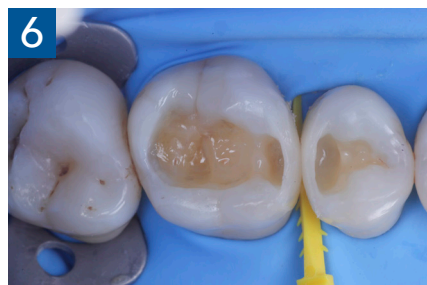

Fig. 6 Aspetto oclusale delle pareti interprossimali appena create

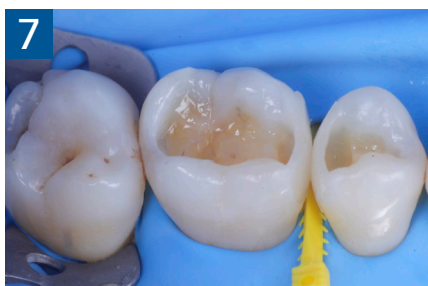

Fig. 7 Aspetto vestibolare delle pareti interprossimali appena create

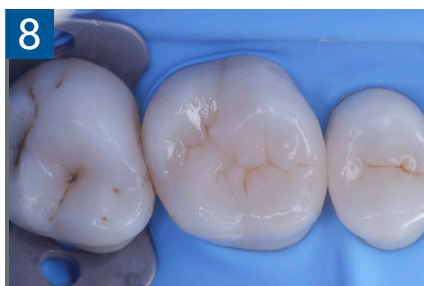

Fig. 8 Modellazione ed aspetto oclusale

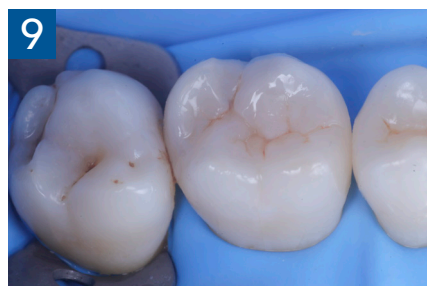

Fig. 9 Modellazione ed aspetto vestibolare

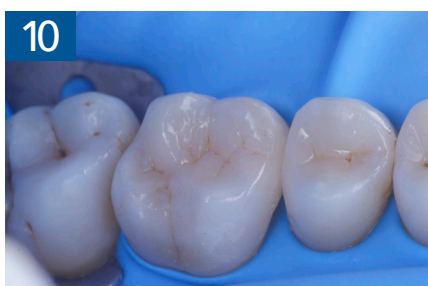

Fig. 10 Modellazione ed aspetto palatino

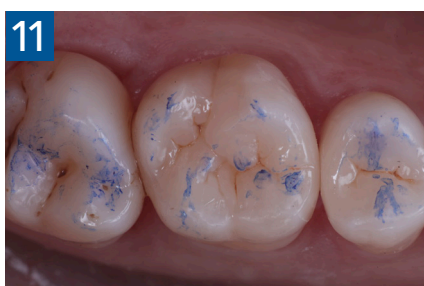

Fig. 11 Restauri ultimati sotto controllo oclusale

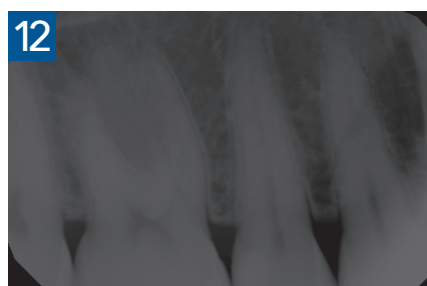


Fig. 12 Aspetto radiografico