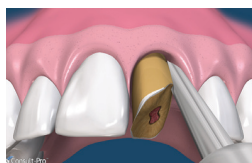

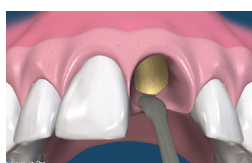Preservazione Cosmetica del Sito Estrattivo

La Tecnica **CYTOPLAST**[®]

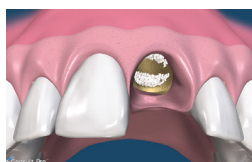senza chiusura primaria



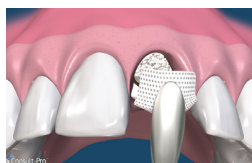1. Visione preoperatoria. Per massimizzare il risultato delle procedure di conservazione della cresta si dovrebbero considerare tecniche progettate per minimizzare il trauma all'osso alveolare, come l'impiego di periotomi e il sezionamento chirurgico delle radici anchilosate.



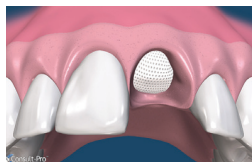2. Tutti i residui di tessuti molli si devono rimuovere per mezzo di curette ben affilate. Si deve fare molta attenzione a rimuovere tutto il tessuto molle all'estremità apicale della cavità di denti trattati endodonticamente. Si devono notare dei punti di sanguinamento sul piatto corticale. Qualora necessario si deve decorticare la parete dell'alveolo con una fresa a palla numero 2 per migliorare l'apporto di sangue.



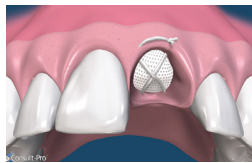
3. Si crei una tasca sub periostale con un micro elevatore periostale o una piccola curette, estendendosi per 3-4 mm oltre il margine della cavità nel suo aspetto vestibolare e palatale. Nella zona estetica, invece di incidere ed elevare la papilla interdentale, la si lasci intatta e la si tratti in maniera similare. La membrana di d-PTFE viene inserita nella tasca sub periostale.



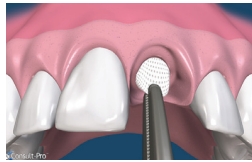
4. Nella cavità può essere inserito del materiale da innesto articolato con una curette. Assicurarsi che il materiale sia distribuito uniformemente in tutta la cavità. In ogni caso le particelle non devono essere compresse per assicurare ampio spazio per la crescita dei vasi. Si consiglia di usare sostituti ossei ad alta porosità.



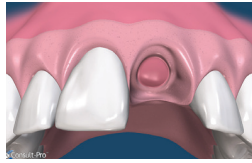
5. La membrana Cytoplast[®] in d-PTFE viene ritagliata per estendersi di 3-4 mm oltre i margini della cavità e quindi con un curette infilata sotto il periostio del lembo palatale, vestibolare e la papilla interdentale. Possibilmente la membrana dovrebbe restare sull'osso a 360° intorno ai margini della cavità. Si noti che una minima riflessione del lembo è necessaria per stabilizzare la membrana.



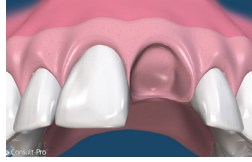6. Ci si assicuri che non si formino pieghe o grinze nella membrana e che la membrana si posizioni passivamente sopra il sito estrattivo. Per prevenire l'infiltrazione batterica sotto la membrana, si faccia attenzione a non perforare la membrana e a non sovrapporre parti di membrane adiacenti.



7. La membrana viene ulteriormente stabilizzata usando una sutura incrociata in PTFE Cytoplast[®]. In alternativa si possono posizionare dei punti interrotti. Le suture in PTFE, che causano una risposta infiammatoria minima, vengono lasciate in sito per 10-14 giorni.



8. La membrana viene rimossa in modo non chirurgico dopo 3 - 4 settimane. I siti estrattivi a cui manchino delle pareti possono beneficiare di un tempo di posizionamento più lungo. Viene applicata un'anestesia locale e quindi la membrana viene presa con un forcipe per i tessuti e rimossa con una leggera forza.



9. Gli studi hanno dimostrato che in 3-4 settimane si forma una matrice di tessuto connettivo denso e vascolarizzato e una prima osteogenesi viene osservata nei 2/3 della cavità.

10. Immediatamente dopo la rimozione della membrana si osserva una matrice osteoide densa e altamente vascolare. La naturale posizione del margine della gengiva è stato lasciato intatto perché la chiusura primaria non è stata necessaria. La membrana in d-PTFE ha contenuto il materiale da innesto ed ha prevenuto la migrazione epiteliale nella cavità estrattiva.

11. Il sito estrattivo a sei settimane. La gengiva cheratinizzata ha iniziato a formarsi sopra la cavità che è stata riempita. La naturale architettura del tessuto molle è preservata, incluso la papilla interdentale. Il nuovo osso inizia a formarsi nella cavità. Nelle 6-10 settimane successive, si crea un aumento dello spessore trabecolare e un aumento della sua mineralizzazione che si tradurrà in un osso capace di supportare il carico e adeguato al posizionamento di impianti.

