

Tooth Transformer[®]

Per trasformare il dente in innesto autologo
in modo facile e sicuro



Testimonials

Dr. Paolo Trisi



Nel corso dei nostri studi sulla risposta istologica dell'osso all'innesto di dentina preparato con il TT, ho avuto modo di analizzare diverse decine di biopsie. L'analisi istologica ha dimostrato la completa sostituzione con osseo neoformato in molti casi ed in altri una estesa formazione di nuovo osseo (oltre 40% di Bone Volume) con inglobamento del particolato dentinale residuo (circa 20% di *graft volume*). I risultati si sono dimostrati in tutti i casi positivi.

Dr. Carlo Poggio



Il procedimento è semplice, le caratteristiche di maneggevolezza clinica del materiale da innesto sono molto buone, così come la risposta clinica nelle fasi di guarigione. La qualità del materiale da innesto ottenibile da denti estratti riesce ad essere addirittura sorprendente.

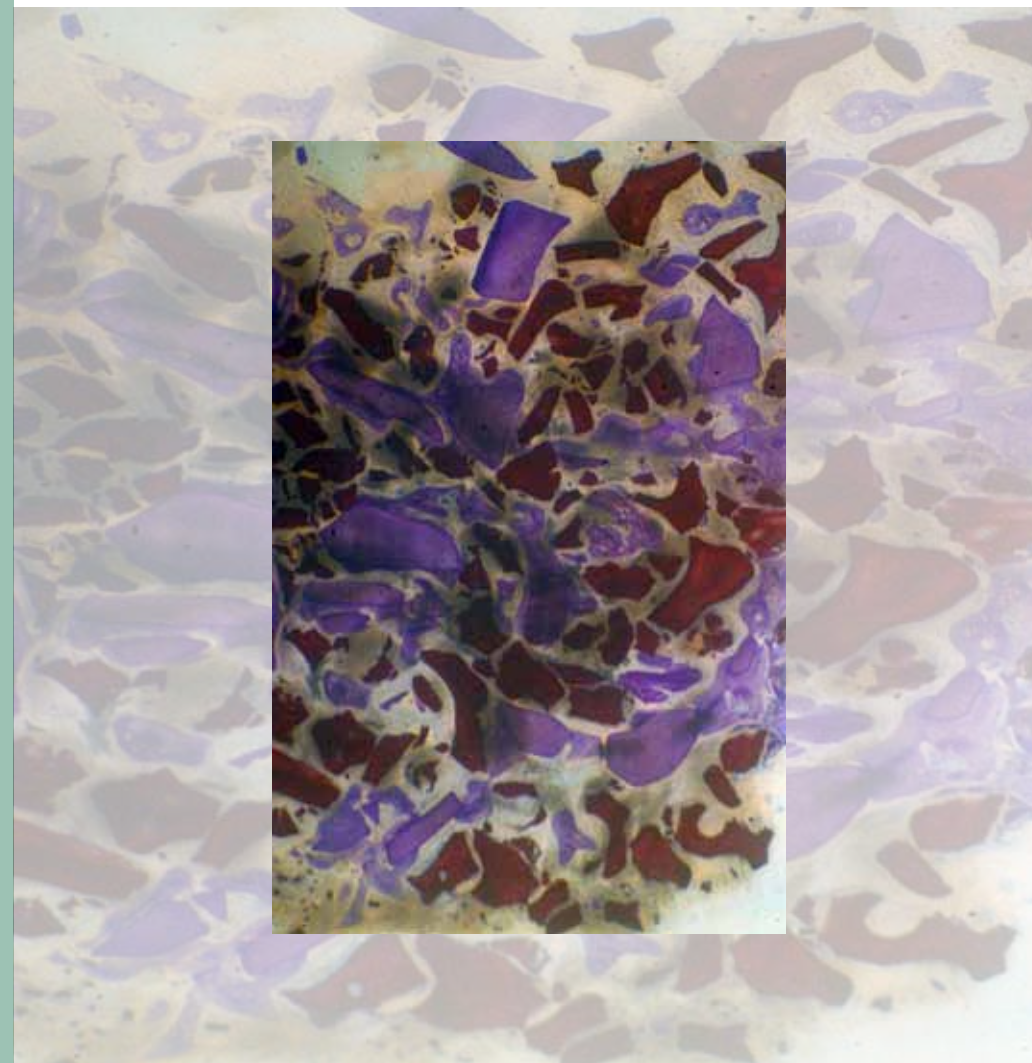
Dr. Johannes Schmitz





L'utilizzo di un materiale da innesto bio-attivo perché derivato direttamente dal patrimonio genetico del paziente permette di ottenere risultati stupefacenti anche utilizzando procedure chirurgiche semplificate che implicano una morbilità ridotta per i miei pazienti.

Tooth Transformer®

Il dente ricorda



-  In viola i granuli dentinali sono circondati da osso
-  In rosso scuro i granuli di osso bovino demineralizzato che a parità di guarigione non sono circondati da osso



Il Tooth Transformer® è un sistema innovativo brevettato in grado di trasformare un dente in materiale autologo per la rigenerazione ossea. In pochi minuti un dente estratto viene processato in modo del tutto automatico e trasformato in un materiale da innesto dalle caratteristiche ottimali.

Il dente, come l'osso, è composto di collagene tipo 1 e minerali di idrossiapatite (HA). L'idrossiapatite del dente è ad elevata cristallinità e non è riassorbibile.

Il **Tooth Transformer®** riduce la cristallinità dell'idrossiapatite e mediante la sua esclusiva procedura rende disponibili **le proteine morfogenetiche e i fattori di crescita presenti nella dentina**. Il particolato ottenuto è in grado di determinare un

meccanismo di **osteoiduzione**, in grado di **stimolare l'adesione, la proliferazione e la differenziazione cellulare** durante la rigenerazione ossea.

L'innesto così creato è sicuro perché viene completamente eliminata la carica batterica. Presenta un'assoluta **biocompatibilità** ed è esente da reazioni avverse immunologiche. **L'elevata bagnabilità** permette una grande facilità di utilizzo e favorisce la rigenerazione ossea.

Bhaskar SN: Orban's Oral Histology and Embriology 9th edition Mosby 1980

	CONTENUTO		
	INORGANICO	ORGANICO	CRISTALLINO
smalto	96%	4%	HA (β-TCP) High density
dentina	65%	35%	HA (β-TCP) Low density
cemento	50-55%	45-50%	HA
osso alveolare	65%	35%	HA (β-TCP) Low Ca/P ratio
dentina demineralizzata	55%	45%	HA (β-TCP) Low Ca/P ratio

La dentina e il tessuto osseo hanno una composizione chimica pressochè identica.

Tooth Transformer®

Tooth Grinder®

I frammenti di dente vengono posizionati nel Tooth Grinder®.

È l'unica parte del Tooth Transformer® che richiede manutenzione, deve essere sterilizzata ad ogni ciclo di preparazione.

Il contenitore è prodotto in una resina ceramizzata, le lame sono in acciaio chirurgico e lavorano a bassissimi giri.



← Dotato di apposite lame che tritano il dente


Kit monouso di trasformazione TT

Il kit di trasformazione TT permette di ottenere la disinfezione e la demineralizzazione del dente; è monouso e sterile per poter essere utilizzato in sala chirurgica. Viene inserito nel Tooth Transformer® all'inizio del ciclo di trasformazione, che avviene in modo del tutto automatico senza intervento dell'operatore.

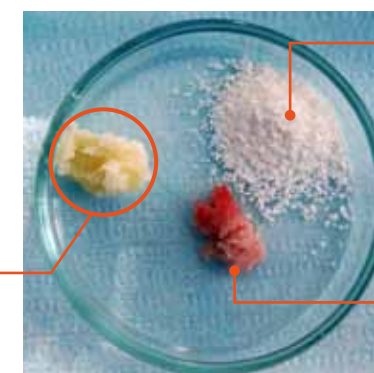


← Cartuccia dei liquidi / Cilindro di raccolta dei liquidi / Maker del preparato granulare

Dentina demineralizzata vista al SEM



Dente autologo preparato con TT



osso bovino demineralizzato

osso autologo prelevato con grattino da osso

La consistenza del dente autologo preparato con Tooth Transformer® è molto plastica e facilmente lavorabile.

Background scientifico

La composizione della dentina è simile all'osso

■ Goldberg M1, Kulkarni AB, Young M, Boskey A. Dentin: structure, composition and mineralization. *Front Biosci (Elite Ed)*. 2011 Jan 1;3:711-35.

In questo studio sono state esaminate approfonditamente:

- A— Le specificità dei diversi tipi di dentina che compongono la dentina nel suo insieme.
 - B— La composizione e le funzioni delle molecole della matrice extracellulare.
- È stata inoltre dimostrata la similarità della dentina con il tessuto osseo.

Il dente come materiale da innesto

■ Masaru Murata, Toshiyuki Akazawa, Masaharu Mitsugi, In-Woong Um, Kyung-Wook Kim and Young-Kyun Kim. Human Dentin as Novel Biomaterial for Bone Regeneration. www.intechopen.com

- Date le proprietà osteoinduttive della dentina, è stato studiato l'utilizzo di denti umani come nuovo materiale di innesto per la rigenerazione ossea.
- La dentina può essere considerata come materiale di innesto simile all'osso e come carrier di proteine osteomorfogenetiche (BMP-2).
- Il trattamento di demineralizzazione della dentina incrementa sensibilmente la disponibilità di BMP-2 e quindi l'osteoinduttività del materiale.

■ Bono N, Tarsini P, Candiani G. / Demineralized dentin and enamel matrices as suitable substrates for bone regeneration. *J Appl Biomater Funct Mater*. 2017 Jul 27;15(3):e236-e243. doi:10.5301/jabfm.5000373.

Questo studio ha indagato gli effetti del procedimento di preparazione e demineralizzazione di smalto e dentina con il Tooth Transformer su alcuni aspetti specifici.

- *Sterilità del materiale da innesto*: non sono state rinvenute tracce di contaminazione batterica nelle colture realizzate sui campioni di dentina demineralizzata
- *Demineralizzazione di smalto e dentina*: il processo, specialmente nella dentina, rende disponibile una quantità significativamente più elevata di BMP-2 senza eliminare la quota di collagene.
- *Crescita cellulare*: la dentina in vitro ha dimostrato di essere un valido terreno di proliferazione e adesione cellulare. Lo smalto inoltre ha esibito ottime caratteristiche di impalcatura.

I fattori di crescita presenti nel dente e nell'osso si conservano intatti a distanza di tempo

■ Schmidt-Schultz TH1, Schultz M. / Intact growth factors are conserved in the extracellular matrix of ancient human bone and teeth: a storehouse for the study of human evolution in health and disease. *Biol Chem*. 2005 Aug;386(8):767-76.

- Questo affascinante studio dimostra che il tessuto osseo compatto e la dentina grazie alla loro alta percentuale di idrossiapatite sono in grado di proteggere nel tempo (migliaia di anni) le proteine presenti nella matrice extra cellulare.
- Per la prima volta sono stati estratti fattori di crescita (IGF-II -2 BMP-2 e TGF-beta) da ossa umane compatte e dentina del dente che risalgono al periodo che si estende dal tardo Neolitico preceramico all'inizio del Medioevo.

Le BMP presenti nella dentina sono osteoinduttive

■ Bessho K1, Tanaka N, Matsumoto J, Tagawa T, Murata M. Human dentin-matrix-derived bone morphogenetic protein. *J Dent Res*. 1991 Mar;70(3):171-5.

La proteina morfogenetica dell'osso (BMP) presente nella matrice extracellulare della dentina umana è stata estratta, purificata e impiantata nel ratto. Le analisi successive hanno dimostrato che la BMP ricavata dalla matrice dentinale ha indotto nell'animale una nuova formazione ossea dopo tre settimane. È stata ottenuta una sequenza parziale di aminoacidi dalla BMP finale purificata. La BMP derivata da matrice di dentina è simile alla BMP derivata da matrice ossea, entrambi i tipi di BMP hanno dimostrato di avere la stessa azione in vivo.

■ Blum B1, Moseley J, Miller L, Richelsoph K, Haggard W. / Measurement of bone morphogenetic proteins and other growth factors in demineralized bone matrix. *Orthopedics*. 2004 Jan;27(1 Suppl):s161-5.

- Il successo dei materiali per innesti contenenti matrice ossea demineralizzata è stato strettamente correlato all'osteoinduttività della matrice stessa.
- L'osteoinduttività della matrice ossea demineralizzata è stata attribuita alle proteine morfogenetiche ossee (BMP) ma altri fattori di crescita, tra cui il fattore di crescita insulino-simile 1 (IGF-1) e il fattore di crescita trasformante beta1 (TGF-beta1), sono stati rilevati.
- La conferma e la misurazione dell'osteoinduttività possono svolgere un ruolo cruciale nel predire il successo del sostituto dell'innesto osseo.

Effetti del trattamento del dente con TT

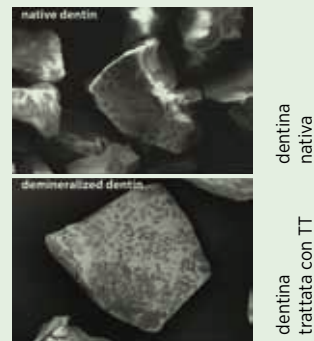
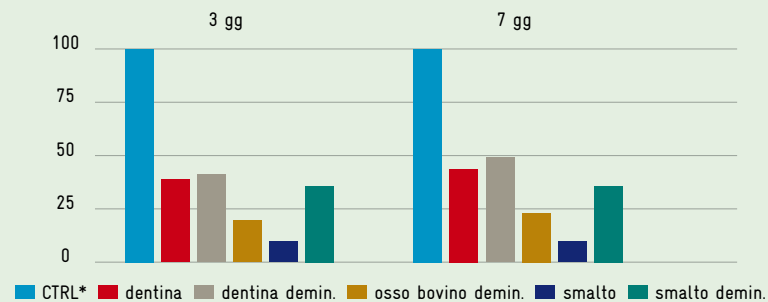
Assenza di carica batterica

È stato valutato il processo di sterilizzazione inserito nel protocollo TT. Frammenti di denti iniziali e il particolato realizzato alla fine del trattamento sono stati inseriti su terreni di coltura per valutarne la proliferazione batterica. Sotto: A sinistra sui frammenti di dentina prima del trattamento è presente una contaminazione batterica. A destra il particolato ricavato dalla dentina contaminata è assolutamente privo di carica batterica.



Proliferazione cellulare aumentata sulla superficie dell'innesto

La dentina si dimostra essere estremamente efficace per la riparazione e la rigenerazione ossea, in quanto il trattamento di demineralizzazione ne mantiene le caratteristiche. Anche lo smalto opportunamente demineralizzato dimostra di avere una migliore attitudine osteoconduttiva rispetto alla morfologia nativa.



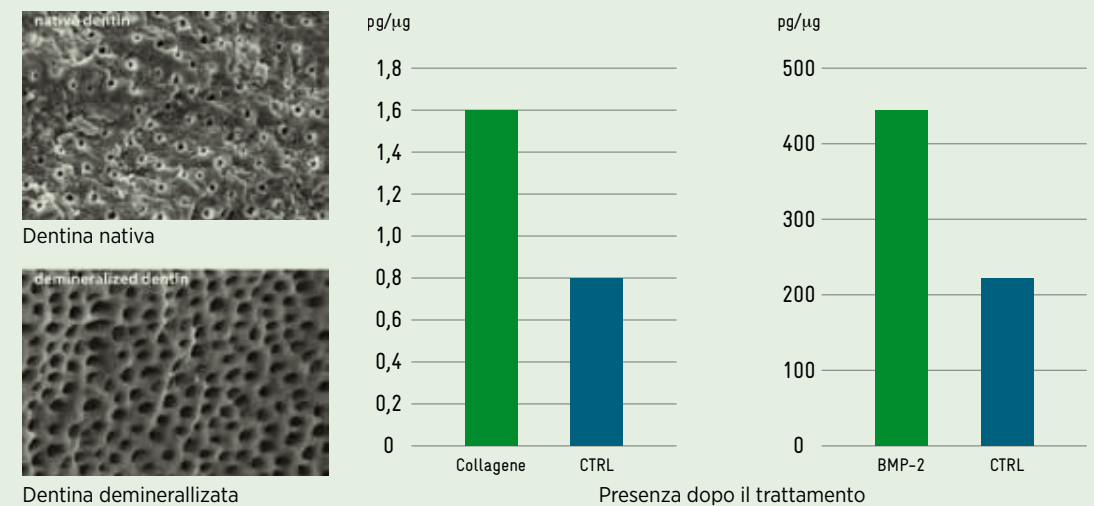
Proliferazione delle cellule SAOS-2 a 3 e 7 giorni su diversi materiali (dentina nativa, dentina demineralizzata, osso bovino demineralizzato, smalto e smalto demineralizzato) CTRL* terreno specifico per la coltura di questo ceppo cellulare. Massimo risultato ottenibile.

Dopo il trattamento risulta incrementato il numero di cellule sulla superficie del granulo di dentina

Ricerca in vitro

Presenza di proteine morfogenetiche e collagene

I tessuti duri che compongono il dente sono principalmente composti da una fase inorganica minerale (70–96%). Il trattamento di parziale demineralizzazione del **Tooth Transformer®** rende disponibile una quantità significativamente superiore di fattori di crescita rispetto ai tessuti mineralizzati. Inoltre il trattamento preserva la struttura della dentina (quella dello smalto è più resistente) e non pregiudica l'efficacia dei fattori di crescita così ricavati. In basso a sinistra una fotografia al SEM di dentina nativa e demineralizzata. Al centro e a destra la disponibilità di proteine collagene e fattori di crescita dopo il trattamento di parziale demineralizzazione rispetto al gruppo di controllo.



Analisi effettuata presso il Dipartimento di Ingegneria Chimica dei Materiali "G. Natta", Politecnico di Milano I.N.S.T.M.

Bono N, Tarsini P, Candiani G / Demineralized dentin and enamel matrice as suitable substrates for bone regeneration J Appl Biomater Funct Mater 2017; 15(3):e236-e243 DOI:10.5301/jabfm.5000373.

Bono N, Tarsini P, Candiani G / BMP-2 and type I collagen preservation in human deciduous teeth after demineralization. J Appl Biomater Funct Mater. 2018 Jul 26:2280800018784230. doi: 10.1177/2280800018784230. [Epub ahead of print]

Ricerca in vivo TT

■ Minetti E, Berardini M, Trisi P.

A new tooth processing apparatus allowing to obtain dentin grafts for bone augmentation: the Tooth Transformer. The Open Dentistry Journal, 2018, 12.

Scopo: testare un dispositivo medico innovativo che potesse ottenere materiali per innesto dentale partendo da tutto il dente del paziente.

Materiali: 15 casi consecutivi di procedure di innesto dentale sono state eseguite con un periodo medio di follow-up di 18 mesi.

Risultati: in tutti i casi, dopo 6 mesi di guarigione, i difetti erano quasi completamente riempiti da tessuto duro appena formato. Il nuovo tessuto è stato esaminato dopo 6 mesi, sia da un punto di vista radiologico con scansioni CBCT che da osservazione clinica. Ha mostrato una compattezza simile all'osso di media densità. Non sono stati osservati segni di infiammazioni. Durante la guarigione postoperatoria non sono state registrate complicanze infettive. Nella struttura ossea rigenerata non erano visibili particelle o grani di innesto che apparivano omogenei e uniformi.

■ Minetti E, Berardini M, Trisi P.

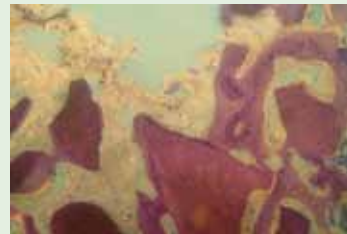
Tooth transformer: a new method to prepare autologous tooth grafts. Histologic and histomorphometric analyses of 15 consecutive clinical cases.

Accepted for publication

Scopo: valutare dal punto di vista istologico e istomorfometrico il tessuto ottenuto dopo la guarigione dell'innesto ricavato dal dente del paziente parcellizzato e parzialmente demineralizzato.

Materiali: in 15 casi consecutivi sono state eseguite procedure di innesto dentale su pazienti che necessitavano di procedure di GBR. Dopo un periodo di guarigione di 4 - 6 mesi tutti i pazienti si sono sottoposti ad un nuovo intervento per il posizionamento degli impianti. Le osteotomie sono state eseguite con una fresa carotatrice di 3 mm di diametro interno per ricavare un campione osseo per ogni sito.

Risultati: l'analisi istologica di questa serie di casi mostra la rigenerazione di tessuto osseo attorno ai granuli di dentina e l'assenza di reazioni infiammatorie. L'innesto in tutti i casi analizzati è stato soggetto ad un fisiologico rimodellamento dimostrando un'eccellente integrazione con il tessuto ospite.



Lavori clinici e studi multicentrici in preparazione

- Studio multicentrico: conservazione dell'alveolo usando il dente come innesto
- Studio multicentrico: conservazione dell'alveolo usando il dente come innesto associato a concentrati piastrinici
- Studio multicentrico: rialzo del seno usando il dente come innesto
- Studio multicentrico: rigenerazioni verticali e orizzontali usando il dente come innesto
- Peso medio e volume dei denti
- Le dimensioni dei granuli del Tooth Transformer sono corrette?
- Il dente può essere usato come innesto?
- Dente deciduo demineralizzato come fonte di materiale per innesto osseo: un caso clinico

Studi su animale

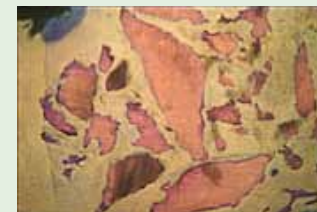■ Trisi P, Berardini M, Falco A, Minetti E

Tooth Transformer: Histologic analysis of tooth grafting on Bone regeneration in artificial defects.

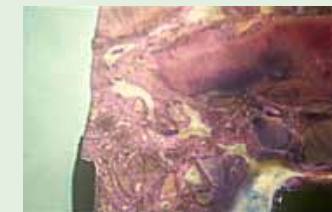An experimental study in sheep iliac crest and mandible.

Submitted for publication

È stata valutata comparativamente dal punto di vista istologico la guarigione di difetti ossei indotti sull'animale cavia (pecora) inserendo come materiali da innesto particolato ricavato dal dente parzialmente demineralizzato e non demineralizzato



< Si può notare che attorno ai granuli **non trattati**, dopo il periodo di guarigione, non risulta esserci osso neoformato.

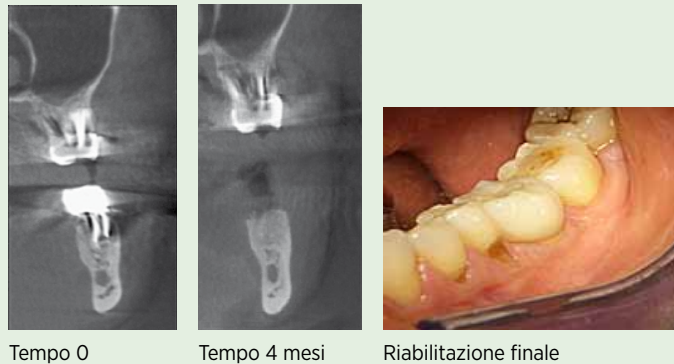


< Si può notare che attorno ai granuli **trattati**, dopo il periodo di guarigione, è presente una grande quantità di osso neoformato.

Preservazione alveolare

Donna, 48 anni, el 36, follow up a 33 mesi

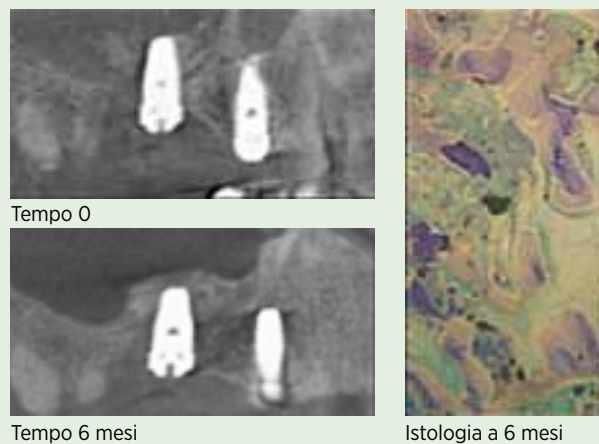
A causa della frattura radicolare con suppurazione la parete vestibolare dell'alveolo è andata perduta. Dopo l'avulsione si è provveduto a posizionare un innesto di dentina demineralizzata. A quattro mesi è già apprezzabile una rigenerazione ossea che interessa anche la parete vestibolare dell'alveolo.



Rialzo del seno

Uomo, 60 anni, el 14-15-16, follow up a 21 mesi

Nella Rx post operatoria è visibile la ridotta quantità di innesto posizionato e nel successivo controllo a 6 mesi, possiamo valutare come tutto il materiale (dentina demineralizzata) sia rimasto assolutamente stabile. L'istologia conferma la trasformazione dell'innesto in tessuto osseo neoformato e la presenza di granuli riassorbiti.

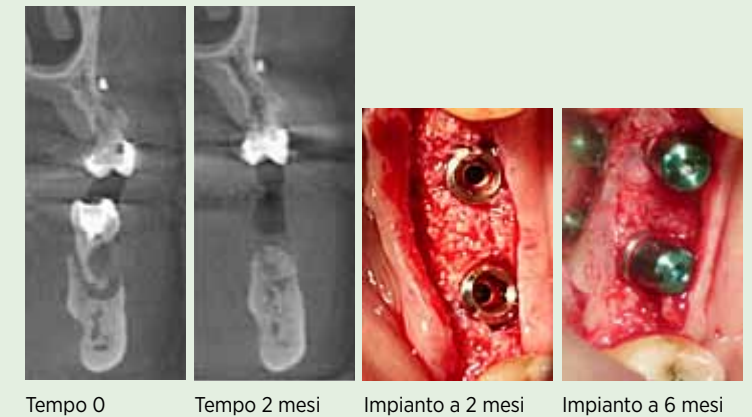


Indicazioni cliniche

Rigenerazione orizzontale con componente verticale

Donna, 42 anni, el 35-36, difetto 19x9x10mm, follow up 20 mesi

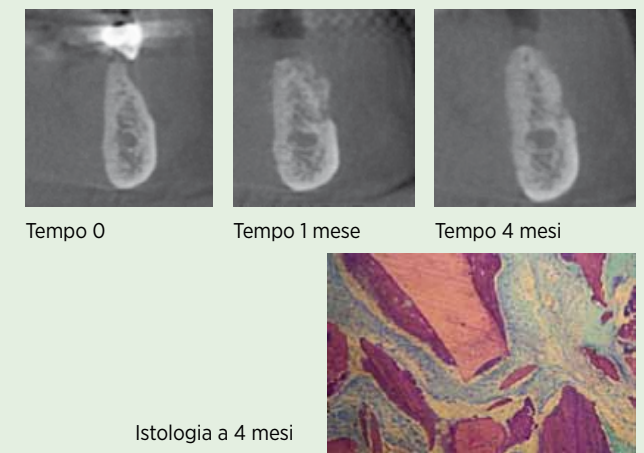
La grave compromissione radicolare del dente ha portato alla creazione di un ampio difetto che ha necessitato soprattutto di una rigenerazione orizzontale per recuperare il volume osseo perduto ma anche in senso verticale per permettere un corretto posizionamento implantare. Nelle immagini cliniche a 2 e a 6 mesi possiamo apprezzare la maturazione del tessuto osseo.



Rigenerazione orizzontale

Donna, 62 anni el 45-46, difetto 10x4x8 mm, follow up 10 mesi

Rigenerazione orizzontale in mandibola. CBCT a tempo 0 a 1 mese e a 4 mesi. Da notare l'ispessimento della zona corticale vestibolare. Istologia a 4 mesi dove è ben apprezzabile la rigenerazione ossea attorno ai granuli di dentina.





Disponibile in 4 diverse colorazioni



Caratteristiche

Il dispositivo **Tooth Transformer®** è specificamente prodotto per granulare il dente del paziente e trattare il particolato in modo specifico al fine di produrre un materiale autologo da innesto osseo utilizzabile sullo stesso paziente.

Il sistema Tooth Transformer® è composto dai seguenti elementi:

dispositivo: è equipaggiato con interruttori, schermo, sportello.

maker: è un accessorio monouso disposto all'interno del cilindro per raccogliere il particolato del dente.

cilindro: è un accessorio monouso nel quale vengono raccolti i liquidi dopo l'uso.

cartuccia: è un accessorio monouso che contiene i liquidi e i reagenti.

Tooth Grinder®: questo componente include le lame che triturano il dente.

cassetto: raccoglie eventuali residui di lavorazione facilitando la pulizia del dispositivo.

manuale d'uso: descrive le modalità di utilizzo del dispositivo.

